

Kontrowersje dotyczące rozpoznania ostrej uogólnionej osutki krostkowej u chorej na łuszczycę zwykłą

Acute generalized exanthematous pustulosis in a psoriasis vulgaris patient – diagnostic controversy

Anna Wojas-Pelc, Anita Dziunikowska

Katedra i Klinika Dermatologii Uniwersytetu Jagiellońskiego Collegium Medicum w Krakowie
Kierownik: prof. dr hab. n. med. Anna Wojas-Pelc

Przegl Dermatol 2009, 96, 353–360

SŁOWA KLUCZOWE:

reakcje polekowe,
łuszczycyca krostkowa,
ostra uogólniona osutka
krostkowa.

KEY WORDS:

adverse drug reaction,
pustular psoriasis, acute
generalized exanthematous
pustulosis.

ADRES DO KORESPONDENCJI:

prof. dr hab. n. med.
Anna Wojas-Pelc
Katedra i Klinika
Dermatologii
Collegium Medicum
Uniwersytetu Jagiellońskiego
ul. Kopernika 19,
31-350 Kraków
e-mail:
wojaspelca@su.krakow.pl

STRESZCZENIE

Wstęp. Ostra uogólniona osutka krostkowa charakteryzuje się nagłym rozległym wysiewem uogólnionych zmian krostkowych na rumieniowo-obrzękowym podłożu, którym mogą towarzyszyć objawy ogólne. Uważa się, że w 90% przypadków schorzenie ma etiologię polekową. Rozpoznanie ostrej uogólnionej osutki krostkowej przysparza wiele trudności, gdyż obraz kliniczny bywa identyczny z uogólnioną łuszczycą krostkową.

Cel pracy. Przedstawienie problemów diagnostycznych u pacjentki z łuszczycą zwykłą i ostrym wysiewem zmian krostkowych.

Opis przypadku. Przedstawiono przypadek 52-letniej chorej z dodatnim wywiadem osobniczym w kierunku łuszczycy zwykłej, u której prawdopodobnie po zażyciu spironolaktonu i/lub amlodypiny wystąpiła uogólniona osutka krostkowa. Zmianom skórnym towarzyszyły objawy ogólne w postaci osłabienia, bólów stawowych i gorączki powyżej 38°C. Początkowo charakter zmian skórnych i łuszczycy zwykła w wywiadzie sugerowały rozpoznanie łuszczycy krostkowej, jednak brak poprawy i wysiew nowych zmian krostkowych podczas leczenia, do których dołączyły zmiany rumieniowo-obrzękowe o typie „iris” oraz wywiad dotyczący występowania kilka lat temu plamistej osutki polekowej po antybiotyku, skierował proces diagnostyczno-leczniczy w kierunku ostrej uogólnionej osutki krostkowej. Zgodnie ze zmodyfikowaną skalą oceny i prawdopodobieństwa rozpoznania ostrej uogólnionej osutki krostkowej zaproponowanej w 2001 roku, pacjentka otrzymała 7 punktów, co pozwala na prawdopodobne rozpoznanie tego schorzenia.

Wniosek. Na podstawie przeglądu piśmiennictwa oraz doświadczeń własnych wydaje się, że nadal nie dysponujemy obiektywnym narzędziem diagnostycznym umożliwiającym różnicowanie ostrej uogólnionej osutki krostkowej z wysiewem łuszczycy krostkowej u chorych na łuszczycę zwykłą.

ABSTRACT

Introduction. Acute generalized exanthematous pustulosis (AGEP) is characterized by sudden onset of generalized pustular lesions on an erythematous-oedematous surface with accompanying general

symptoms. In 90% of cases the disease has drug aetiology. The exact diagnosis may be difficult because of the clinical pattern resembling generalized pustular psoriasis.

Objective. Presentation of diagnostic problems in a patient with common psoriasis and sudden appearance of generalized pustular eruption.

Case report. We present a 52-year-old female patient with a positive history of psoriasis vulgaris, who was admitted to the hospital because of acute generalized pustular eruption probably caused by spironolactone and/or amlodipine. Skin symptoms were accompanied by general malaise, arthralgias and fever up to 38°C. Diagnosis of pustular psoriasis was established on the basis of morphology of skin lesions and positive psoriasis vulgaris history. Lack of improvement on acitretin therapy, appearance of new pustules with "iris-type" skin lesions, past history of macular drug eruption and scoring of patient's symptoms at 7 points according to the diagnostic score of acute generalized exanthematous pustulosis established in 2001 by the EuroSCAR group resulted in change of the diagnosis to AGEP.

Conclusion. Our case and the data from the literature clearly indicate that still there are no objective diagnostic criteria of acute generalized exanthematous pustulosis in patients with common psoriasis.

WSTĘP

Skórne reakcje polekowe przyjmują różnorodny obraz kliniczny – od nieznacznie nasilonych różnopościowych osutek, do ciężko przebiegających chorób skóry, które występują z częstością mniejszą niż 1/10 000 pacjentów zażywających leki [1]. Ostra uogólniona osutka krostkowa (ang. *acute generalized exanthematous pustulosis* – AGEP) jest rzadko występującym schorzeniem, w którym w około 90% przypadków można wykazać etiologię polekową. Charakteryzuje się nagłym wysiewem uogólnionych zmian krostkowych na rumieniowo-obrzękowym podłożu, którym mogą towarzyszyć objawy ogólne. Zmiany skórne wykazują tendencję do stopniowej regresji w ciągu kilkunastu dni z towarzyszącym charakterystycznym złuszczeniem [2]. Rozpoznanie schorzenia przysparza wiele trudności, gdyż obraz kliniczny bywa identyczny z uogólnioną łuszczycą krostkową.

CEL PRACY

Celem pracy jest przedstawienie przypadku 52-letniej chorej z dodatnim wywiadem osobniczym w kierunku łuszczycy zwykłej, u której wystąpiła uogólniona osutka krostkowa po spironolaktonie i/lub amlodypinie.

OPIS PRZYPADKU

Do Kliniki Dermatologii Collegium Medicum Uniwersytetu Jagiellońskiego w Krakowie została skierowana 52-letnia pacjentka z powodu trwającego od kilku dni uogólnionego wysiewu wykwitów krostkowych, któremu towarzyszyły objawy ogólne w postaci osłabienia, bólów stawowych i gorączki powyżej 38°C. W wywiadzie chora podawała, że w latach 1987, 1989 i 1996 była trzykrotnie hospitalizowana na oddziale dermatologii szpitala rejonowego z powodu łuszczycy zwykłej. Kilka lat temu leczono ją z powodu plamistej osutki polekowej, najprawdopodobniej po antybiotyku. Od wielu lat choruje na nadciśnienie tętnicze. W przeszłości zażywała leki z powodu astmy oskrzelowej.

Pacjentka kojarzyła obecne wystąpienie zmian skórnych z wcześniejszą (przed 3 tygodniami) modyfikacją leczenia internistycznego – wdrożeniem amlodypiny oraz spironolaktonu, które sama odstawiła bezpośrednio przed przyjęciem do Kliniki.

Przy przyjęciu, w badaniu fizykalnym na przedniej i tylnej powierzchni tułowia oraz na kończynach górnych i dolnych były widoczne rozsiane zmiany krostkowe o układzie obrączkowatym na rumieniowo-obrzękowym podłożu. Najbardziej nasilone zmiany z tendencją do zlewania się i epidermolizy były zlokalizowane obustronnie w okolicach pachwin (ryc. 1., 2.). Na błonach śluzowych nie stwierdzono zmian patologicznych.

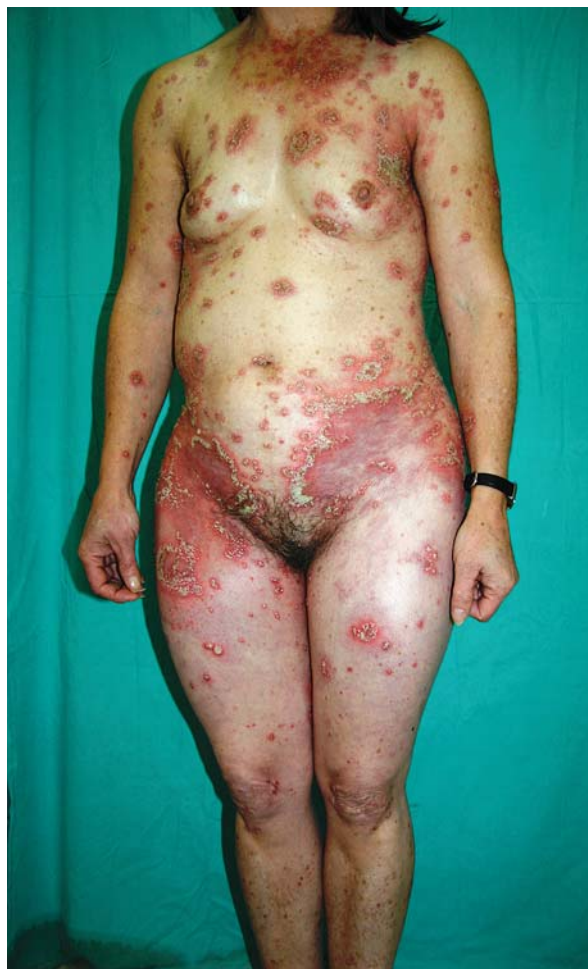W badaniach laboratoryjnych odnotowano znacznie podwyższone OB (70/100), leukocytozę (14,9 tys./ μ l) z towarzyszącą neutrofilią (11,63 tys./ μ l) oraz nieznacznie zwiększone stężenie enzymów wątrobowych (ALT - 71 U/l, AST - 41 U/l, GGTP - 91,0 U/l) przy prawidłowych wartościach lipidogramu.

U chorej rozpoznano uogólnioną łuszczycę krostkową i rozpoczęto leczenie acytretyną w dawce 2×25 mg/dobę. W 10. dniu hospitalizacji stwierdzono pogorszenie stanu skóry, wysiew nowych zmian krostkowych, którym towarzyszyły zmiany o charakterze rumienia wielopostaciowego. W obrębie podudzi pojawiły się obrzęki. Powtórnie wykonane badania laboratoryjne wykazały: leukocytozę (18,6, 18,1 tys./ μ l), nadpłytkowość (554 tys./ μ l), znaczne podwyższenie aktywności enzymów wątrobowych (ALT - 408 U/l, AST - 150 U/l, GGTP - 152,4 U/l), nieznaczne zwiększenie stężenia kreatyniny w surowicy (103,8 μ mol/l), zmniejszone stężenie białka całkowitego (54,0 g/l), albumin (25,6 g/l) oraz nieprawidłowy profil glikemii. Pozostałe parametry biochemiczne krwi i moczu, układu krzepnięcia, gospodarki lipidowej były prawidłowe. Badania serologiczne w kierunku wirusowego zapalenia wątroby były ujemne. W badaniu radiologicznym klatki piersiowej nie wykazano nieprawidłowości.

Pobrano wycinek ze zmian skórnych do badania histopatologicznego, w którym stwierdzono cechy ogniskowej parakeratozy z widocznymi podrogowymi krostkami zawierającymi neutrofile i bazofile, spongiozę szczególnie nasiloną w warstwie podstawnej, brak wyraźnej hiperplazji naskórka i ścięczenia nadbrodawkowego. W skórze właściwej odnotowano nasilony obrzęk w warstwie brodawkowej oraz nacieki z limfocytów i neutrofilów wokół naczyń spłotu powierzchniowego (ryc. 3.).

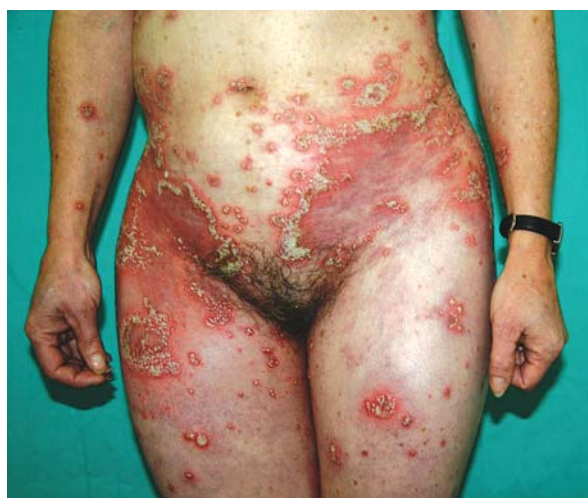Zmodyfikowano leczenie, stopniowo obniżając dawkę acytretyny do 10 mg/dobę, oraz wdrożono dożylną terapię hydrokortyzonem, zaczynając od dawki 300 mg/dobę, w ciągu kilku dni zmniejszając ją do 50 mg/dobę, a następnie kontynuowano steroidoterapię doustnie metyloprednizolonem początkowo w dawce 48 mg/dobę, a po 14 dniach leczenia zredukowano dawkę o 4 mg co 4 dni. Pacjentka otrzymała również: preparat zawierający hydrochlorotiazyd i amiloryd 2×1 tabletkę, 20-procentowe albuminy *i.v.* przez 3 dni, enoksaparynę 40 j. *s.c.*, kalium 2×1 , dietę cukrzycową oraz zastosowano leczenie miejscowe maściami 1-procentową hydrokortyzonowo-borową na eucerynie oraz 1-procentową hydrokortyzonową na eucerynie.

Po zastosowaniu dożylniej steroidoterapii zaobserwowano szybką regresję zmian krostkowych i rumieniowo-obrzękowych o charakterze *erythema iris*. Poprawie stanu miejscowego towarzyszyło ustąpienie obrzęków podudzi oraz stopniowa normalizacja



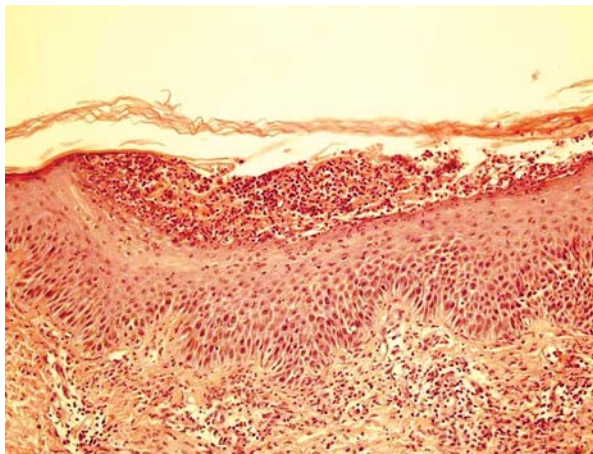
Ryc. 1. Rozsiane zmiany krostkowe na podłożu rumieniowym z tendencją do obrączkowego układu

Fig. 1. Disseminated pustular lesions on erythematous background forming annular figures



Ryc. 2. Zmiany krostkowe na podłożu rumieniowym szczególnie nasilone w fałdach pachwinowych

Fig. 2. Pustular lesions on erythematous background especially intensive in inguinal region



Ryc. 3. Badanie histopatologiczne wycinka ze zmian skórnych – cechy ogniskowej parakeratozy z widocznymi podrogowymi krostkami zawierającymi neutrofile i bazofile, spongioza szczególnie nasiloną w warstwie podstawnej. W skórze właściwej wyraźny obrzęk w warstwie brodawkowej, wokół naczyń spłotu powierzchniowego nacieki z limfocytów i neutrofilów

Fig. 3. Histopathological examination revealed: focal parakeratosis with subcorneal pustules containing neutrophils and basophils, spongiosis especially in basal layer, marked oedema of the papillary dermis, inflammatory infiltration of lymphocytes and neutrophils around superficial blood vessels

parametrów wątrobowych (ALT – 256 U/l, AST – 73 U/l, GGTP – 125 U/l). Chorą wypisano z Kliniki z rozpoznaniem ostrej uogólnionej osutki krostkowej w 26. dniu hospitalizacji, ze znaczną poprawą stanu skóry. Leczenie acytretną w dawce 10 mg/dobę kontynuowano ambulatoryjnie, odstawiając lek po 4 tygodniach od zakończenia hospitalizacji, oraz stopniowo redukowano dawkę metyloprednizolonu w następnych 12 tygodniach. W trakcie okresowej kontroli w kolejnych 18 miesiącach nie zaobserwowano nawrotu zmian skórnych.

OMÓWIENIE

Spektrum chorób skóry, w których podstawowymi wykwitami są krostki, jest bardzo szerokie, a diagnostyka ostrej uogólnionej osutki krostkowej stanowi wciąż duże wyzwanie dla lekarzy dermatologów. Wykwity skórne klinicznie przypominają zmiany obserwowane w łuszczycy krostkowej, a chorzy niejednokrotnie podają dodatni wywiad osobniczy i rodzinny w kierunku łuszczycy, podobnie jak w prezentowanym przypadku. Wysiew uogólnionych zmian krostkowych, określane obecnie mianem AGEP, w przeszłości uważano za zaostrzenie zmian w przebiegu łuszczycy pod wpływem różnych czynników [3].

W 1968 roku Baker and Rayan [4], analizując grupę 104 chorych na łuszczycę krostkową uogólnioną (ang. *generalized pustular psoriasis* – GPP) opisali 5 pacjentów z ujemnym wywiadem łuszczycowym, u których jednorazowy wysiew zmian skórnych charakteryzował się nagłym początkiem, szybkim przebiegiem i prawdopodobną etiologią polekową bądź infekcyjną. W 1980 roku Beylot i wsp. [5] wprowadzili do nazewnictwa medycznego termin *acute generalized exanthematous pustulosis* (AGEP). Na podstawie retrospektywnej analizy 63 przypadków chorych Roujeau i wsp. sugerowali, że łuszczycy może potencjalnie sprzyjać występowaniu reakcji o charakterze ostrej uogólnionej osutki krostkowej, klinicznie i histologicznie różnej od wykwitów łuszczycowych [6].

Popierając tę tezę, Sidoroff i wsp. [2] podali różnice przemawiające za odrębnością AGEP i GPP (tab. I). W 2001 roku opublikowano wyniki wieloośrodkowego badania kliniczno-kontrolnego EuroSCAR, na podstawie którego ustalono kryteria morfologiczne, kliniczne oraz histopatologiczne pozwalające na rozpoznanie AGEP (tab. II) [3].

Tabela I. Różnice kliniczne między AGEP a uogólnioną łuszczycą krostkową
Table I. Clinical differences between AGEP and generalized pustular psoriasis

Charakterystyka	AGEP	Łuszczycy krostkowa
wywiad dotyczący łuszczycy	możliwy	większość przypadków
lokalizacja zmian	głównie fałdy skóry i okolice wyprzeniowe	zmiany uogólnione
czas trwania zmian	krótszy	dłuższy
czas trwania gorączki	krótszy	dłuższy
wywiad dotyczący leków	zazwyczaj dodatni	zazwyczaj ujemny
wprowadzenie nowego leku przed wystąpieniem zmian	bardzo często	rzadko
zapalenie stawów	rzadko	około 30% przypadków
histologia	podrogowe i/lub śródskórne krostki, obrzęk skóry właściwej, zapalenie naczyń, nacieki z eozynofiliów, martwica pojedynczych keratynocytów	podrogowe i/lub śródskórne krostki, akantozę, papillomatozę

Ostra uogólniona osutka krostkowa występuje z podobną częstością u obu płci, bez korelacji z wiekiem chorych. Na podstawie wyników badań EuroSCAR i RegiSCAR częstość schorzenia ocenia się na 0,35–5 przypadków na milion rocznie [3, 7]. Uważa się, że w około 90% przypadków AGEP ma etiologię polekową [3]. Opisano także przypadki związane z infekcjami wirusowymi, zakażeniem *Chlamydia pneumoniae*, nadwrażliwością na rtec, podaniem radiologicznych środków kontrastujących, ekspozycją na opary kwasu bromowego i siarkowego, zastosowaniem środka leczniczego *Ginko biloba*, ukąszeniem przez pająki z rodzaju *Loxosceles reclusa* i *Loxosceles rufescens* [6, 8–14]. W około 5% przypadków AGEP nie udaje się ustalić czynnika etiologicznego odpowiedzialnego za wystąpienie zmian skórnych [6].

Ostra uogólniona osutka krostkowa występuje najczęściej po systemowym podaniu leków, ale opisano także przypadki indukowane miejscową aplikacją bufeksamaku i podskórnym podaniem deksametazonu [6, 15].

Najczęstszym czynnikiem etiologicznym AGEP są antybiotyki, głównie aminopenicyliny i makrolidy [2]. W piśmiennictwie opisano także przypadki ostrej uogólnionej osutki krostkowej, m.in. po blokerach kanału wapniowego, lekach przeciwgrzybiczych (najczęściej po terbinafinie), karbamazepinie, niesteroidowych lekach przeciwzapalnych, hydroksychlorokinie, furosemidzie, omeprazolu, terazosynie, azatioprynie, allopuryngolu, talu radioaktywnym oraz akarbozie [3, 16–34]. Ocenia się, że czas od rozpoczęcia, podawania leku do wystąpienia objawów skórnych AGEP najczęściej wynosi 7–21 dni. U opisywanej pacjentki były to 3 tygodnie. Czas ten może być krótszy w przypadku niektórych leków, zwłaszcza antybiotyków (kilka godzin do 3 dni) [2, 3].

Skrócony czas potrzebny do wystąpienia reakcji skórnej dotyczy głównie pacjentów, u których w przeszłości doszło już do rozwoju reakcji alergicznej na podejrzewany lek, jednak nie można wykluczyć, że w tych przypadkach przyczyną tak szybkiej dynamiki rozwoju choroby jest inny patomechanizm immunologiczny [3].

Morfologicznie AGEP charakteryzuje się uogólnionymi wykwitami krostkowymi na rumieniowo-obrzękowym podłożu, którym może towarzyszyć świąd oraz uczucie pieczenia skóry. Zmiany skórne obejmują najczęściej w pierwszej kolejności okolice wyprzeniowe oraz skórę twarzy, a następnie dochodzi do szybkiego uogólnienia wykwitów [2, 3]. U prezentowanej pacjentki zmiany skórne miały charakter rozsianych krost o układzie obrączkowatym na rumieniowo-obrzękowym podłożu, a po kilku dniach doszło do wysiewu dalszych zmian, którym towarzyszyły pojedyncze wykwity o charakterze ru-

Tabela II. Skala oceny prawdopodobieństwa wystąpienia AGEP (według EuroSCAR)

Table II. Diagnostic score for AGEP (EuroSCAR)

Morfologia zmian	Punkty wg Euro-SCAR	Opisywany przypadek
krosty:		
• charakterystyczne	+2	+2
• mniej charakterystyczne	+1	
• niecharakterystyczne	0	
zmiany rumieniowe:		
• charakterystyczne	+2	+2
• mniej charakterystyczne	+1	
• niecharakterystyczne	0	
lokalizacja zmian:		
• charakterystyczna	+2	+2
• mniej charakterystyczna	+1	
• niecharakterystyczna	0	
złuszczenie skóry w stadium zejściowym zmian:		
• obecne	+1	+1
• brak/niecharakterystyczne	0	
przebieg kliniczny		
zmiany na błonach śluzowych:		
• tak	-2	0
• nie	0	
nagły początek zmian < 10 dni:		
• tak	0	0
• nie	-2	
czas remisji zmian < 15 dni:		
• tak	0	-4
• nie	-4	
temperatura > 38°C:		
• tak	+1	+1
• nie	0	
liczba neutrofilów > 7000/ml		
• tak	+1	+1
• nie	0	
wynik badania histopatologicznego		
inna dermatoza	-10	
brak badania histopatologicznego	0	
egzocytoza leukocytów	+1	
podrogowe i/lub śródskórne krosty niegąbczaste lub nieokreślone z towarzyszącym obrzękiem warstwy brodawkowatej skóry właściwej lub gąbczaste bądź nieokreślone podrogowe i/lub śródskórne krosty bez obrzęku warstwy brodawkowatej skóry właściwej	+2	+2
gąbczaste podrogowe i/lub śródskórne krosty z obrzękiem warstwy brodawkowatej skóry właściwej	+3	
suma punktów:		+7

Interpretacja wyników skali EuroSCAR: ≤ 0 pkt AGEP wykluczony, 1–4 pkt AGEP możliwy, 5–7 pkt AGEP prawdopodobny, 8–12 pkt rozpoznanie AGEP

Tabela III. Różnice w obrazie histopatologicznym w AGEP, łuszczycy krostkowej i zespole Lyella (wg 35)
Table III. Histopathological differences between AGEP, pustular psoriasis and Lyell syndrome (acc. to 35)

	AGEP	Łuszczycza krostkowa	Zespół Lyella
podrogowe lub śródskórne krosty	+	+	-
martwica keratynocytów	+	-	+
obrzęk skóry właściwej	+	-	-
leukoklastyczne zapalenie naczyń	+	-	-
naciek komórek zapalnych	powierzchnowy i głęboki	powierzchnowy	powierzchnowy
erytrocyty w nacieku zapalnym	+	+/-	+/-
zwrodnienie wodniczkowe	-	-	+
zajęcie przez proces chorobowy gruczołów skóry	+	-	+

mienia wielopostaciowego (*erythema multiforme* – EM), typu „iris”. Z danych z piśmiennictwa wynika, że w 24% przypadków AGEP towarzyszyły, podobnie jak u omawianej chorej, wykwity skórne pseudo-EM o układzie tarczowatym [6, 35].

U niektórych chorych na AGEP stwierdzano także wybroczyny (głównie na podudziach) oraz pęcherze i obrzęk twarzy. Zmiany w obrębie błon śluzowych opisywano w około 20–35% przypadków i były one zazwyczaj ograniczone tylko do jamy ustnej [2, 6].

U prezentowanej chorej zmianom skórnym towarzyszyła podwyższona temperatura do 38°C, osłabienie i bóle stawowe. Podobne objawy stwierdzano także w innych opisywanych przypadkach AGEP [2].

W wykonanych u chorej w trakcie hospitalizacji badaniach laboratoryjnych stwierdzono m.in. leukocytozę z neutrofilią, podwyższoną aktywność enzymów wątrobowych, zwiększone stężenie kreatyniny i hipoalbuminemię. Oprócz wspomnianych nieprawidłowości laboratoryjnych, w AGEP czasami obserwuje się również eozynofilię oraz hipokalcemię [2].

W badaniu histopatologicznym wycinków ze zmian skórnych w tym schorzeniu stwierdza się podrogowe i/lub śródskórne krosty, okołonaczyniowy naciek zapalny złożony z neutrofilów, rzadziej z eozynofilów oraz różnie zaznaczony obrzęk warstwy brodawkowatej skóry właściwej – obraz bardzo zbliżony do stwierdzanego u prezentowanej chorej. Mogą być obecne także cechy świadczące o leukoklastycznym zapaleniu naczyń oraz martwica pojedynczych keratynocytów [2, 13, 25, 33, 36].

Remisja zmian skórnych w AGEP zazwyczaj następuje w ciągu kilku do kilkunastu dni i towarzyszy jej charakterystyczne drobnopłatkowe złuszczenie [2, 25, 26]. W prezentowanym przez autorów niniejszej pracy przypadku zmiany krostkowe utrzymywały się powyżej 20 dni, jednak ich regresja przebiegała w sposób typowy.

Rokowanie w AGEP jest na ogół dobre, chociaż wysoka gorączka i niekiedy występujące nadkażenia

bakteryjne zmian skórnych mogą doprowadzić do powikłań ogólnoustrojowych, zwłaszcza u pacjentów w pierwotnie złym stanie ogólnym [2]. Śmiertelność ocenia się na około 5% [1].

W leczeniu AGEP kluczową kwestią jest odstawienie leku będącego czynnikiem etiologicznym zmian. Według niektórych autorów stosowanie ogólnej steroidoterapii zazwyczaj nie jest konieczne ze względu na samoograniczający się przebieg choroby [2, 3]. U opisywanej pacjentki czynnikiem, który spowodował wystąpienie zmian skórnych, mógł być spironolakton lub amlodypina, gdyż obydwa leki zostały wdrożone 3 tygodnie przed wystąpieniem objawów AGEP. Pogarszający się stan miejscowy i ogólny chorej wymagał zastosowania ogólnej steroidoterapii.

W diagnostyce różnicowej AGEP w pierwszej kolejności należy brać pod uwagę uogólnioną łuszczycę krostkową. Czasami w ciężko przebiegającej, uogólnionej osutce krostkowej obserwuje się obecność atypowych tarczowatych wykwitów oraz zlewających się ze sobą wykwitów krostkowych imitujących dodatni objaw Nikolskiego, co może sugerować rozpoznanie zespołu Lyella. W tych przypadkach czynnikiem różnicującym jest odmienny obraz histologiczny zmian skórnych stwierdzany w obydwu jednostkach chorobowych [2, 6]. Najistotniejsze cechy obserwowane w badaniu histopatologicznym różnicujące AGEP z łuszczycą krostkową i zespołem Lyella przedstawiono w tabeli III [35].

W niektórych przypadkach zachodzi konieczność różnicowania AGEP z chorobą Sneddon-Wilkinson, w której wysiew zmian o charakterze drobnych, wiotkich pęcherzyków z ropną zawartością, obrączkowatym układzie przebiega znacznie wolniej.

Kolejną jednostką chorobową, która morfologicznie może przypominać AGEP jest *drug hypersensitivity syndrome* (DHS). Obraz zmian skórnych jest bardziej polimorficzny. Typowym wykwitom krostkowym często towarzyszą zmiany pęcherzykowo-krostkowe i grudkowo-pęcherzykowe. Dodatkowo w DHS często stwierdza się zajęcie przez proces chorobowy na

rzędów wewnętrznych w postaci zapalenia wątroby, nerek, płuc oraz mięśnia sercowego [2].

U opisywanej pacjentki zmiany skórne obserwowane przy przyjęciu oraz dodatni wywiad osobniczy w kierunku łuszczycy zwykłej sugerował początkowo rozpoznanie uogólnionej łuszczycy krostkowej, jednak brak poprawy po leczeniu acy-tretyną, wysiew nowych zmian krostkowych, do których dołączyły się zmiany rumieniowo-obrzę-kowe o typie *erythema iris* oraz osutka polekowa w wywiadzie, skierował proces diagnostyczno-lecz-niczny w kierunku AGEP. W zmodyfikowanej skali oceny i prawdopodobieństwa wystąpienia tego schorzenia (według EuroSCAR) leczona przez auto-rów pacjentka otrzymała 7 punktów (8–12 punktów – pewne rozpoznanie AGEP), co pozwoliło na praw-dopodobne rozpoznanie AGEP.

Na podstawie przeglądu piśmiennictwa oraz doświadczeń własnych wydaje się, że nadal nie dysponujemy obiektywnym narzędziem diagno-stycznym umożliwiającym różnicowanie AGEP i wysiewu łuszczycy krostkowej u chorych na łusz-cycę zwykłą.

Piśmiennictwo

- Roujeau J.C.: Clinical heterogeneity of drug hypersensitivity. *Toxicology* 2005, 209, 125-129.
- Sidoroff A., Halevy S., Bavinck J.N., Vaillant L., Roujeau J.C.: Acute generalized exanthematous pustulosis (AGEP): a clinical reaction pattern. *J Cutan Pathol* 2001, 28, 113-119.
- Sidoroff A., Dunant A., Viboud C., Halevy S., Bouwes Bavinck J.N., Naldi L. i inni: Risk factors for acute generalized exanthematous pustulosis (AGEP) – results of a multinational case-control study (EuroSCAR). *Br J Dermatol* 2007, 157, 989-996.
- Baker H., Ryan T.J.: Generalized pustular psoriasis. A clinical and epidemiological study of 104 cases. *Br J Dermatol* 1968, 80, 771-793.
- Beylot C., Bioulac P., Doutre M.S.: Acute generalized exanthematous pustulosis (four cases). *Ann Dermatol Venereol* 1980, 107, 37-48.
- Roujeau J.C., Bioulac-Sage P., Bourseau C., Guillaume J.C., Bernard P., Lok C. i inni: Acute generalized exanthematous pustulosis: analysis of 63 cases. *Arch Dermatol* 1991, 127, 1333-1338.
- Davidovici B., Dodiuk-Gad R., Rozenman D., Halevy S.: Profile of acute generalized exanthematous pustulosis in Israel during 2002-2005: results of the RegiSCAR study. *Dermatology* 2008, 10, 410-412.
- Ofuji S., Yamamoto O.: Acute generalized exanthematous pustulosis associated with a human parvovirus B19 infection. *J Dermatol* 2007, 34, 121-123.
- Manzano S., Guggisberg D., Hammann C., Laubscher B.: Pustulose exanthématique aiguë généralisée: premier cas décrit en relation avec une infection à *Chlamydia pneumoniae*. *Arch Pediatr* 2006, 13, 1230-1232.
- Peterson A., Katzberg R., Fung M.: Acute generalized exanthematous pustulosis as a delayed dermatotoxic reaction to IV-administered nonionic contrast media. *Am J Roentgenol* 2006, 187, 198-201.
- Bilac D.B., Ermertan A.T., Ozturkcan S., Sahin M.T., Temiz P.: Acute generalized exanthematous pustulosis due to exposure to sulfuric and bromic acid vapor: a case report. *Cutan Ocul Toxicol* 2008, 2, 117-121.
- Pennisi R.: Acute generalized exanthematous pustulosis induced by herbal remedy *Ginkgo biloba*. *Med J Aust* 2006, 184, 583-584.
- Davidovici B.B., Pavel D., Cagnano E., Rozenman D., Halevy S.: Acute generalized exanthematous pustulosis following a spider bite: report of 3 cases. *J Am Acad Dermatol* 2006, 55, 525-529.
- Makris M., Spanoudaki N., Giannoula F., Chliva C., Antoniadou A., Kalogeromitros D.: Acute generalized exanthematous pustulosis (AGEP) triggered by a spider bite. *Allergol Int* 2009, 58, 301-303.
- Demitsu T., Kosuge A., Yamada T., Usui K., Katayama H., Yaoita H.: Acute generalized exanthematous pustulosis induced by dexamethasone injection. *Dermatology* 1996, 193, 56-58.
- Arroyo M.P., Heller P., Pomeranz M.K.: Generalized pustules in a healthy woman. *J Drugs Dermatol* 2002, 1, 63-65.
- Beltraminelli H.S., Lerch M., Arnold A., Bircher A.J., Haeusermann P.: Acute generalized exanthematous pustulosis induced by the antifungal terbinafine: case report and review of the literature. *Br J Dermatol* 2005, 152, 780-783.
- Taberner R., Puig L., Gilaberte M., Alomar A.: Acute generalized exanthematous pustulosis induced by terbinafine. *Eur J Dermatol* 2003, 13, 313-314.
- Hall A.P., Tate B.: Acute generalized exanthematous pustulosis associated with oral terbinafine. *Australas J Dermatol* 2000, 41, 42-45.
- Chang S.L., Huang Y.H., Yang C.H., Hu S., Hong H.S.: Clinical manifestations and characteristics of patients with acute generalized exanthematous pustulosis in Asia. *Acta Dermatol Venereol* 2008, 88, 363-365.
- Serrão V., Caldas Lopes L., Campos Lopes J.M.: Acute generalized exanthematous pustulosis associated with diltiazem. *Acta Med Port* 2008, 21, 99-102.
- Gensch K., Hodzic-Advagic N., Megahed M., Ruzicka T., Kuhn A.: Acute generalized exanthematous pustulosis with confirmed type IV allergy. Report of 3 cases. *Hautarzt* 2007, 58, 250-252.
- Teixeira M., Silva E., Selores M.: Acute generalized exanthematous pustulosis induced by nimesulide. *Dermatol Online J* 2006, 12, 20.
- Nantes Castillejo O., Zozaya Urmeneta J.M., Valcayo Penalba A., Martinez-Penuela Virseda J.M.: Acute generalized exanthematous pustulosis induced by omeprazole. *Gastroenterol Hepatol* 2008, 31, 295-298.
- Paradisi A., Bugati L., Sisto T., Filosa G., Amerio P.L., Capizzi R.: Acute generalized exanthematous pustulosis induced by hydroxychloroquine: three cases and a review of the literature. *Clin Ther* 2008, 30, 930-940.
- Guevara-Gutierrez E., Uribe-Jimenez E., Diaz-Canchola M., Tlacuilo-Parra A.: Acute generalized exanthematous pustulosis: report of 12 cases and literature review. *Int J Dermatol* 2009, 48, 253-258.
- Noce R., Paredes B.E., Pichler W.J., Krahenbuhl S.: Acute generalized exanthematous pustulosis (AGEP) in a patient treated with furosemide. *Am J Med Sci* 2000, 320, 331-333.
- Davidovici B., Naveh H., Cagnano E., Halevy S.; RegiSCAR Study Group: Acute generalized exanthematous pustulosis (AGEP) following intake of furosemide. *Harefuah* 2006, 145, 477-479.
- Speck L.M., Wilkerson M.G., Perri A.J., Kelly B.C.: Acute generalized exanthematous pustulosis caused by terazosin hydrochloride. *J Drugs Dermatol* 2008, 7, 395-397.

30. **Elston G.E., Johntson G.A., Mortimer N.J., Harman K.E.:** Acute generalized exanthematous pustulosis associated with azathioprine hypersensitivity. *Clin Exp Dermatol* 2006, 32, 52-53.
31. **Barcik K., Protas-Drozd F., Placek W.:** Ostra uogólniona krostkowica (acute generalized exanthematous pustulosis) po zastosowaniu allopurynolu. *Dermatol Klin* 2008, 10, 78-81.
32. **Aziz Jalali M.H., Mirzazadeh Javaheri S., Salehian P.:** Acute generalized exanthematous pustulosis due to thallium. *JEADV* 2004, 3, 321-323.
33. **Lun K., Harley W.:** Allopurinol-induced pustular eruption: an unusual mild case. *Australas J Dermatol* 2002, 45, 140-143.
34. **Wu C.S., Chang W.Y., Lan C.C., Chen G.S., Chiu H.H.:** Acute generalized exanthematous pustulosis possibly induced by acarbose. *Int J Dermatol* 2008, 47, 1313-1315.
35. **Lin J.H., Sheu H.M., Lee Y.Y.:** Acute generalized exanthematous pustulosis with erythema multiforme-like lesions. *Eur J Dermatol* 2002, 12, 475-478.
36. **Matsumoto Y., Okubo Y., Yamamoto T., Ito T., Tsuboi R.:** Case of acute generalized exanthematous pustulosis caused by ampicillin/cloxacillin sodium in a pregnant woman. *J Dermatol* 2008, 35, 362-364.

Otrzymano: 19 VII 2009 r.

Zaakceptowano: 28 VIII 2009 r.